

DEL FALLECIDO(A)

1. Nombre del fallecido(a):
 Nombre(s): JIMENA ALIZE
 Apellido paterno: RODRIGUEZ
 Apellido materno: VANEGAS
 2. CURP: NO ESPECIFICADO 3. SEXO: 2 - MUJER 4. NACIONALIDAD: 1 - MEXICANA
 5. ¿HABLABA ALGUNA LENGUA INDÍGENA?: 8 - NO APLICA 6. PESO: 8 (Kgs.) 0 (Gms.)
 7. TALLA: 0 (Mts.) 76 (Cms.) 8. FECHA DE NACIMIENTO: 01/05/2015 9. CLAVE DE EDAD: 2 Edad cumplida: 10 - MESES
 9.1 Folio del Cert. de Nac.: 888888888 10. ESTADO CONYUGAL: 8 - NO APLICA
 11. RESIDENCIA HABITUAL:
 11.1 Calle y número: GRITO DE DOLORES 315-A
 11.5 Entidad: 24 - SAN LUIS POTOSI 11.4 Municipio: 028 - SAN LUIS POTOSI
 11.3 Localidad: 0001 - SAN LUIS POTOSI 11.2 Colonia: ANTA FE SUR
 12. ESCOLARIDAD: 01 - NINGUNA
 13. OCUPACIÓN HABITUAL: 88 - NO APLICA 13.1 Trabajaba: 8 - NO APLICA
 14. AFILIACIÓN 1: 02 - IMSS 14.1 Número de afiliación: NO ESPECIFICADO
 14.2. Afiliación 2: 88 - NO APLICA

DE LA DEFUNCIÓN

15. SITIO DE OCURRENCIA: 08 - OTRA UNIDAD PUBLICA
 15.2 CLUES: SPCRO000051 - CRUZ ROJA MEXICANA DELEGACION LOCAL SAN LUIS POTOSI
 15.1 Unidad médica: CRUZ ROJA MEXICANA DELEGACION LOCAL SAN LUIS POTOSI
 16. DOMICILIO DONDE OCURRIÓ LA DEFUNCIÓN:
 16.1 Calle y número: CALZADA DE GUADALUPE BARRIO DE SAN MIGUELITO 540
 16.5 Entidad: 24 - SAN LUIS POTOSI 16.4 Municipio: 028 - SAN LUIS POTOSI
 16.3 Localidad: 0001 - SAN LUIS POTOSI 16.2 Colonia: NO ESPECIFICADO
 16.6 Jurisdicción: 01 - SAN LUIS POTOSI 17. FECHA DE DEFUNCIÓN: 11/03/2016 17.1 Hora: 00:50
 18. TUVO ATENCIÓN MÉDICA: 1 - SI 19. SE LE REALIZÓ NECROPSIA: 1 - SI

Descripción	Intervalo aproximado entre el inicio de la enfermedad y la muerte	Causa
I (a) INSUFICIENCIA VENTILATORIA	9 999 - SE IGNORA	R068
I (b) NEUMONIA BILATERAL FOCOS MULTIPLES	9 999 - SE IGNORA	J189
I (c) -	-	-
I (d) -	-	-
II (1) -	-	-
II (1) -	-	-

21. CAUSA BÁSICA: J189 - NEUMONIA, NO ESPECIFICADA

Caso rectificado: 0 Bandera de vigilancia epidemiológica: SI Bandera de muerte materna: NO
 22. SI LA DEFUNCIÓN CORRESPONDE A UNA MUJER DE 10 A 54 AÑOS:
 22.1 Especifique si la muerte ocurrió durante: 8 - NO APLICA
 22.2 Complicaciones propias del embarazo, parto o puerperio: 8 - NO APLICA
 22.3 Complicaron el embarazo, parto o puerperio: 8 - NO APLICA

MUERTE ACCIDENTALES O VIOLENTAS

23. SI LA MUERTE FUE ACCIDENTAL O VIOLENTA, ESPECIFIQUE:
 23.1 Fue un presunto: 8 - NO APLICA 23.2 Ocurrió en el desempeño de su trabajo: 8 - NO APLICA
 23.3 Sitio donde ocurrió la lesión: 88 - NO APLICA
 23.4 ¿Qué parentesco tenía el presunto agresor con el(la) fallecido(a): 88 - NO APLICA
 23.5 La defunción fue registrada en el Ministerio Público con el acta número: NO APLICA
 23.6 Describa brevemente la situación, circunstancia o motivos en que se produjo la lesión:
 NO APLICA

23.7 Sólo en caso de accidente, domicilio dónde ocurrió la lesión:

23.7.1 Calle y número: NO APLICA
 23.7.5 Entidad: 88 - NO APLICA 23.7.4 Municipio: 888 - NO APLICA
 23.7.3 Localidad: 8888 - NO APLICA 23.7.2 Colonia: NO APLICA

DEL INFORMANTE

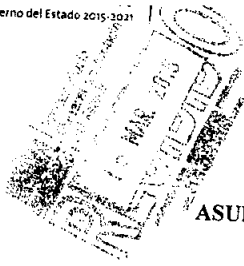
24. NOMBRE:
 Nombre(s): OSCAR ULISES
 Apellido paterno: RODRIGUEZ
 Apellido materno: RICO
 25. PARENTESCO CON EL(LA) FALLECIDO(A): 04 - MADRE O PADRE

DEL CERTIFICANTE:

26. CERTIFICADA POR: 2 - MEDICO LEGISTA
 27. SI EL CERTIFICANTE ES MÉDICO (Número de cédula profesional): 5676252
 28. NOMBRE:
 Nombre(s): CARLOS ALBERTO
 Apellido paterno: VELAZQUEZ
 Apellido materno: LOPEZ
 29. TELÉFONO: 7994145
 30. DOMICILIO: REP. DE POLONIA 350 SATELITE
 31. ¿ESTÁ FIRMADO EL CERTIFICADO?: 1 - SI 32. FECHA DE CERTIFICACIÓN: 11/03/2016

DEL REGISTRO CIVIL:

33. LA DEFUNCIÓN FUE INSCRITA EN LA OFICIALÍA O JUZGADO: Núm.: 00005 Libro: 00005 Acta: 01006
 34. LUGAR Y FECHA DEL REGISTRO:
 34.3 Entidad: 24 - SAN LUIS POTOSI 34.2 Municipio: 028 - SAN LUIS POTOSI
 34.1 Localidad: 0001 - SAN LUIS POTOSI 34.4 Fecha de registro: 11/03/2016



OFICINA: PROCURADURÍA GENERAL
DE JUSTICIA DEL ESTADO
DEPARTAMENTO: MEDICINA FORENSE
CADÁVER No.: 204/2016
NECROPSIA: 192/2016
EXPEDIENTE: AP/PGJE/SLP/II/446/II/2016
ASUNTO: DICTAMEN MÉDICO FORENSE DE NECROPSIA

San Luis Potosí, S.L.P., 11 de Marzo de 2016

LIC. MARÍA MAURICIA LOREDO ZÁRATE
C. AGENTE DEL MINISTERIO PÚBLICO DEL FUERO COMÚN INVESTIGADOR MESA DOS CON
DETENIDOS

El que suscribe Médico Anatomopatólogo Forense, adscritos a la Dirección General de Servicios Periciales, por disposición de su autoridad, practicamos Necropsia Médico Forense en el cadáver de quien en vida llevara el nombre de: JIMENA ALIZÉ RODRÍGUEZ VANEGAS, del sexo femenino, de 10 meses de edad, siendo las 04 horas y cero minutos del día de la fecha.

SOMATOMETRÍA:

Estatura: 77 cm.; Perímetro Torácico: 44 cm.; Perímetro Abdominal: 50 cm.; Perímetro Cefálico: 40 cm.; Complexión: media; Tez: moreno claro; Pelo: café, corto, Frente: amplia; Ojos: Cafés; Cejas: semipobladas; Nariz: mediana; Orejas: Medianas; Boca: mediana; Labios: medianos; Barba: ausente; Bigote: ausente; Mentón: Oval; Dentadura: aparentemente sin alteraciones y acorde con su edad; Señales Particulares: ninguna

SIGNOS CADAVERÍCOS:

Presencia de flaccidez cadavérica generalizada y reductible en las cuatro extremidades. Lividesces en regiones decubites del cuerpo (cara dorsal de tronco y de las cuatro extremidades), escasas, no confluentes, que si desaparecen a la digitopresión. Enfriamiento parcial cadavérico, siendo la temperatura corporal mayor que la temperatura ambiental.

LESIONES AL EXTERIOR:

1. Cianosis de mucosas y tegumentos
2. Palidez generalizada

A LA APERTURA DE LAS CAVIDADES ENCONTRÉ:

CRANEANA:

A la disección de los tejidos blandos, planos cutáneos con escasas Petequias; al retirar la calota, se encuentra integridad de los huesos que la conforman, no se identifica presencia de hematomas ni colecciones sanguíneas epidurales ni subdurales. Cerebro con presencia de edema cerebral y congestión vascular en ambos hemisferios, con borramiento parcial de surcos, circunvoluciones con aumento de tamaño, con presencia de múltiples Petequias de distribución irregular en toda su superficie, confluentes, al corte se observan múltiples Petequias en sustancia blanca, de distribución heterogénea, confluentes. Cerebelo íntegro sin lesiones, con borramiento generalizado de surcos, al corte de aspecto congestivo y con múltiples Petequias tanto en su superficie como al corte. Huesos de la base íntegros, sin fracturas ni soluciones de continuidad

CUELLO:

A la inspección externa sin lesiones a la revisión macroscópica. A la disección de los tejidos blandos, planos cutáneos y musculares íntegros, con presencia de escaso material hemático libre entre los tejidos blandos, sin infiltrado hemático en tejidos blandos de cuello y escasos puntilleos hemorrágicos; hueso hioides íntegro; Faringe de aspecto congestivo, con mucosa de aspecto congestivo. Vasos sanguíneos principales aparentemente íntegros, sin lesiones. Esófago y Tráquea íntegros, sin presencia de materiales ni cuerpos extraños en su luz. Vértabras cervicales íntegras sin lesiones

TORÁCICA:

A la disección de los tejidos blandos se observa integridad de los mismos, no se identifican contusiones hemorrágicas, a la inspección macroscópica. Al retirar pelo costo externo se identifica integridad de costillas; esternón y cuerpos vertebrales, así como de cavidades pleurales sin alteraciones. Ambos pulmones de aspecto congestivo y edematoso, con presencia de múltiples infiltrados parenquimatosos de aspecto purulento y de distribución irregular en ambos pulmones, de predominio en lóbulos inferiores, confluentes, con salida de material de aspecto purulento al corte. Pericardio, de color pálido con presencia de escasas Petequias no confluentes y de distribución irregular, a su apertura libre Corazón de forma regular y de tamaño global dentro de parámetros para la edad, con paredes de aspecto congestivo y pálido, con vasos epicárdicos congestivos y aparentes, trayectos coronarios libres y sin oclusiones. Al corte paredes ventriculares íntegras, sin lesiones ni infartos. La región auricular con paredes, válvulas y tabique sin alteraciones, cavidades con abundante material hemático coagulado

ABDOMINAL:

A la disección de los tejidos blandos sin alteraciones; planos musculares sin presencia de lesiones, de aspecto congestivo; Peritoneo íntegro, de aspecto ligeramente congestivo, sin lesiones, al incidirlo se aprecian depósitos de color amarillo sin lesiones, de aspecto congestivo; Hígado de color café, de aspecto congestivo y consistencia semifirme, no se identifican laceraciones ni soluciones de continuidad en Hígado.



SLP
PROSPEREMOS JUNTOS
Gobierno del Estado 2015-2021

PROCURADURÍA
GENERAL DE JUSTICIA
DEL ESTADO

OFICINA: PROCURADURÍA GENERAL
DE JUSTICIA DEL ESTADO
DEPARTAMENTO: MEDICINA FORENSE
CADÁVER No.: 204/2016
NECROPSIA: 192/2016
EXPEDIENTE: AP/PGJE/SLP/IIID/446/III/2016
ASUNTO: DICTAMEN MÉDICO FORENSE DE NECROPSIA

tamaño dentro de parámetros aceptables; al corte con mismas características, vías biliares integras sin lesiones, parénquima de aspecto normal; Vesícula sin lesiones, ni litos. Estómago íntegro sin lesiones, al corte vacío. Bazo de color rojo oscuro, de aspecto congestivo y edematoso; al corte parénquima de las mismas características. Riñones íntegros sin lesiones, al corte con sistema colector permeable, parénquima de aspecto congestivo. Páncreas íntegro sin lesiones, de aspecto congestivo al exterior como al corte. Asas intestinales íntegras y sobredistendidas por presencia de gases propios y aire, de aspecto congestivo, generalizado. Vejiga íntegra sin lesiones, al corte vacía. Correderas parietocólicas libres, sin lesiones

EXTREMIDADES:

Aparentemente sin fracturas, deformidades ni alteraciones morfológicas aparentes a la revisión macroscópica externa

Se remiten al laboratorio de química forense de esta procuraduría, muestras biológicas de las siguientes regiones:

- o Sangre

CONCLUSIÓN:

Quien en vida llevó el nombre de **JIMENA ALIZÉ RODRÍGUEZ VANEGAS** murió a consecuencia de:

1. Insuficiencia ventilatoria secundaria a neumonía bilateral multifocal, de predominio e ambas bases pulmonares

Cronotanatodiagnóstico: En base a los signos cadavéricos abióticos se calcula un Cronotanatodiagnóstico de 03 a 05 horas, hasta la realización de la necropsia

ATENTAMENTE:

CARLOS ALBERTO VELÁZQUEZ LÓPEZ
Medicina Forense / Anatomía Patológica
CP 5676252 CAP 9262439 CMF en trámite COMMAP 1561

